

Síndrome urémico hemolítico atípico en paciente oncológico en el hospital Dr. Julio Villacreses Colmont: Análisis de un caso clínico

Atypical hemolytic uremic syndrome in a cancer patient at the Dr. Julio Villacreses Colmont hospital: Analysis of a clinical case

Juan Raul Malave Saltos^{1*}, Liset Betancourt Castellanos²

¹ Instituto de postgrado Universidad Técnica de Manabí, Instituto Ecuatoriano de Seguridad Social, Ecuador

² Departamento Ciencias Biológicas. Facultad Ciencias de la Salud. Universidad Técnica de Manabí, Ecuador

*juanmalave222@yahoo.com



Recibido: 15 de septiembre de 2022

Aceptado: 29 de octubre de 2022

Resumen

El síndrome hemolítico urémico atípico (SHUa), es una enfermedad rara potencialmente mortal, conocida como un desorden oclusivo microvascular; es una microangiopatía trombótica sistémica por alteración en la regulación de la vía alterna del sistema de complemento. Se presenta el caso clínico de un paciente de 83 años de edad con antecedente de Cáncer de Próstata, en tratamiento con bloqueo hormonal completo; y “*Acinetobacter baumannii*” multirresistente en orina, desencadenando desregulación del sistema de complemento con clínica de anemia hemolítica microangiopática no autoinmune, trombocitopenia e insuficiencia renal aguda con anuria, requiriendo de hemodiálisis, por lo que se diagnostica como SHUa. Durante su internación en emergencia y unidad de cuidados intensivos se instauró tratamiento de soporte con plasmaféresis y concentrado de glóbulos rojos, pero debido a la evolución rápida de la enfermedad y falla multiorgánica, el paciente fallece a los pocos días del inicio del cuadro clínico. Por la complejidad y la rápida evolución clínica de esta patología a corto plazo, se limita de disponer del tratamiento específico como el Eculizumab, con el propósito de mejorar el pronóstico y supervivencia de vida en el paciente. El diagnóstico temprano y el tratamiento oportuno, son de gran importancia para disminuir la mortalidad en los pacientes con SHUa.

Palabras clave: Anuria, Cáncer de próstata, Insuficiencia renal, Trombocitopenia, Hemodiálisis .

Abstract

Atypical hemolytic uremic syndrome (aHUS) is a rare life-threatening disease known as a microvascular occlusive disorder; is a systemic thrombotic microangiopathy due to altered regulation of the alternate pathway of the complement system. We present the clinical case of an 83-year-old patient with a history of Prostate Cancer, treated with complete hormonal blockade; and multiresistant Acinetobacter baumannii in urine, triggering complement system dysregulation with symptoms of non-autoimmune microangiopathic hemolytic anemia, thrombocytopenia, and acute renal failure with anuria, requiring hemodialysis, leading to the diagnosis of aHUS. During his hospitalization in the emergency room and intensive care unit, support treatment was established with plasmapheresis and packed red blood cells, but due to the rapid evolution of the disease and multiple organ failure, the patient died a few days after the onset of the clinical picture. Due to the complexity and rapid clinical evolution of this pathology in the short term, it is limited to have specific treatment such as Eculizumab, with the purpose of improving the prognosis and survival of the patient's life. Early diagnosis and timely treatment are of great importance to reduce mortality in patients with aHUS.

Key words: Anuria, Prostate cancer, Renal failure, Thrombocytopenia, Hemodialysis. .

1 Introducción

El síndrome hemolítico urémico (SHU) es una enfermedad rara; en la actualidad se distinguen dos tipos de síndrome: el típico, que se asocia con el 90 % de los casos generados por infección entérica por la presencia de bacterias “*Escherichia coli*”; y los atípicos, que representan el

10 % restantes, donde se produce desregulación del sistema de complemento por alteraciones genéticas o adquiridas¹

El Síndrome hemolítico urémico atípico (SHUa), es una enfermedad potencialmente mortal, que resulta de la activación crónica descontrolada de la vía alternativa del sistema de complemento afectando a cualquier persona.² Descrita

por primera vez en 1950, por dos estudiantes de medicina en el Hospital Italiano de Buenos Aires, quienes estaban bajo la supervisión del Dr. Carlos Giantonio, y observaron a tres niños que presentaban diarrea con sangre, edema y convulsión. Sin embargo, no fue hasta 1955, cuando Gasser y sus colaboradores realizaron un reporte clínico de cinco niños con características similares que murieron con necrosis renal.³ La incidencia anual estimada en niños menores de 18 años es aproximadamente 1,0 a 3,3 por millón de habitante a nivel mundial. Ocurre con igual frecuencia en hombre o en mujer y puede aparecer de forma esporádica o familiar.²

Este tipo de síndrome se caracteriza por la presencia clínica de anemia hemolítica microangiopática no autoinmune, trombocitopenia e insuficiencia renal aguda, con características extrarrenales en el 20 %, con afectación en el sistema nervioso central, cardiovascular, vascular periféricos, pulmonar y gastrointestinal.⁴ Tiene pronóstico desfavorable con tasas de muerte del 25 % durante la fase aguda y 50 % de los casos progresan a insuficiencia renal terminal.⁵

Existen dos tipos SHUa, el primario asociado a defectos genéticos (Mutación Factor H, C3, Factor I, factor B, entre otros); y el secundario, vinculado con la activación del complemento por sí mismo, o actuar como condiciones amplificadoras del complemento (CAC) sobre una vulnerabilidad genética (infecciones, vacunas, enfermedades neoplásicas, fármacos, embarazo, entre otros).⁶

En el presente trabajo se reporta caso clínico de un paciente con SHU secundario a cáncer de próstata, desencadenando desregulación del sistema de complemento, causando microangiopatía trombótica sistémica; en el Hospital Dr. Julio Villacreses Colmont. El caso clínico consiste en mostrar y describir las alteraciones clínicas y analíticas del paciente.

2 Presentación del caso

Hombre de 83 años de edad, con antecedente de cáncer de próstata con Gleason de 6+6, enfermedad diverticular e hipertensión arterial; que acudió al servicio de urología por disuria, polaquiuria y dolor testicular con antígeno prostático (PSA) de 12.3 ng/ml (0 a 6.5 ng/ml). Se implementó tratamiento con bloqueo hormonal completo a base de acetato de leuprorelina 7,5 mg IM mensual, tamsulosina 0.4 mg VO diario y bicalutamida 50 mg VO diario, con el fin de controlar el cuadro oncológico.

Posteriormente, al mes de haber iniciado el tratamiento, acude al servicio de emergencia por rectorragia con inestabilidad hemodinámica, donde se realiza colonoscopia con presencia incontable de orificio diverticulares; consecuentemente, se estabiliza y se da alta médica. A los pocos días acude nuevamente, a emergencia, por persistencia de rectorragia y dolor abdominal, con hematocrito 28.8 %, hemoglobina 7.4 g/dl, plaquetopenia de 160.000 × 10⁹/L, alteración de azoados con creatinina 2.1 mg/dl, urea 62 mg/dl, lactato deshidrogenasa 405 UI/L, bilirrubina total

1.10 mg/d. Se decide transfundir con concentrado de glóbulos rojos por la hipovolemia.

Se realizó hemocultivo y coprocultivo, resultando ambos ser negativos; sin embargo, en el urocultivo se identifica presencia de “*Acinetobacter baumannii*” multirresistente instaurando antibiótico de amplio espectro tipo meropenem y colistin (dosis ajustada a función renal). Se interconsulta con el servicio de nefrología por la elevación de azoados, donde se sugiere realizar hemodiálisis y plasmaféresis, con impresión diagnóstica de síndrome urémico hemolítico desencadenado por agente infeccioso o enfermedad oncológica.

Posteriormente, el paciente fue interconsultado con el servicio de hematología donde se decidió realizar exámenes de frotis de sangre periférica con reporte de serie roja con anisocitosis marcado, esquistocitos 8 – 10 xc sin agregado plaquetario, test de Coombs negativo, haptoglobina 20 mg/dl, pruebas de coagulación normales, anticuerpo antiheparínico negativo, ADAMTS13 45 % (normal), complemento C3 en 45 mg/dl (80-164 mg/dl) y C4 en 32 mg/dl (10-40mg/dl), crioglobulina negativa.

Tras descartar púrpura trombocitopénica idiopática (por la presencia de anemia y esquistocitos), púrpura trombocitopénica trombótica (ADAMTS13 normal), trombocitopenia inducida por heparina (no existencia de anticuerpos antiheparina), coagulación intravascular diseminada (tiempo de coagulación no alterado) y SHU típico por coprocultivo negativo para *Escherichia coli* productora de toxina siga; se asumió como SHUa, instaurando tratamiento de soporte como la transfusión de plasma fresco congelado en infusión continua, cada 4 horas; e infusión de corticoterapia (metilprednisolona 600 mg / 24 horas), ácido fólico 15 mg / día y concentrado de glóbulos rojos leucoreducido en caso de ser necesario.

A continuación, se presenta la tabla 1, relacionada con la evolución de los parámetros de laboratorio durante los días de hospitalización del paciente.

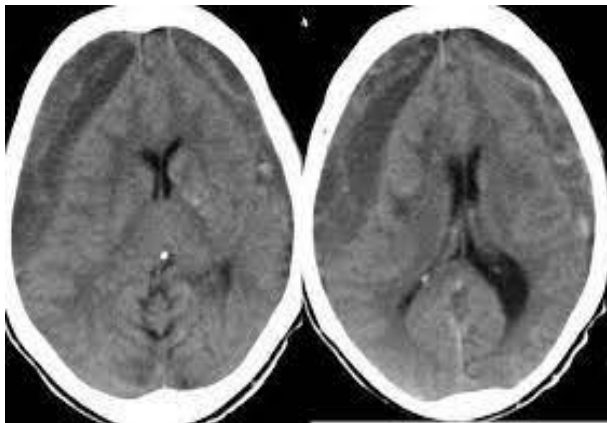
Tabla 1: Evolución de los parámetros durante la estancia en emergencia y unidad de cuidados intensivos

	Día 1	Día 2	Día 3	Día 4	Día 5	Día 6
Hemoglobina (g/dl)	7.4	8.4	7.2	9.3	9.1	7.9
Plaqueta (x100,000)	160	156	18.1	22	25	19
Creatinina (mg/dl)	2.1	2.2	3.62	2.85	2	2.5
Urea (mg/dl)	62	68	109	83	83	99
Bilirrubina total (mg/dl)	1.1	1.5	3.8	3.5	3.1	3
Lactato	405	555	1,788	1,302	1,202	1,353
deshidrogenasa(mg/dl)						
ADAMTS13(%)			45			
Haptoglobulina (mg/dl)			20			
Anticuerpo antiheparina			Negativo			
Complemento (mg/dl)			C3 45			
			C4 32			
Crioglobulina				Negativo		
Test de Coombs	Negativo					
Tiempo De Protrombina	13.7 seg.					
Tiempo Parcial De Tromboplastina	21.1 seg					
Serología	Negativo					
Coprocultivo	Negativo					

Datos obtenidos de la historia clínica del paciente
Fuente: Hospital Solca de Portoviejo

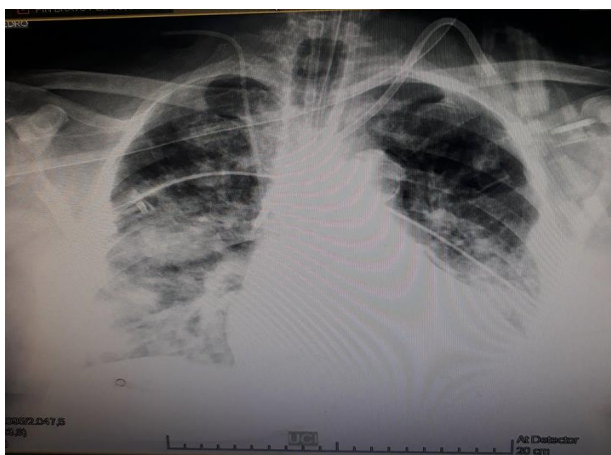
En los primeros días la tolerancia a los antibióticos y transfusiones fue excelente; sin embargo, a partir del tercer día presentó deterioro súbito del Glasgow 3/15 por lo que se procedió a intubación orotraqueal con soporte ventilatorio mecánico; con anuria y elevación de azoados, acidosis metabólica refractaria; iniciando hemodiálisis de urgencia. Se realizó tomografía axial computarizada (TAC) de cráneo donde se detecta hematoma subdural subagudo frontotemporal izquierdo (Fig.1). Se solicitó Radiografía de tórax (portátil) evidenciándose edema pulmonar bilateral (Fig.??); se sugirió administrar eculizumab pero no fue posible debido a la evolución progresiva del paciente hacia la disfunción multiorgánica, provocando el fallecimiento al sexto día, a pesar de las medidas terapéuticas instauradas.

Fig. 1: TAC de cráneo



Hematoma subdural subagudo frontotemporal izquierdo

Fig. 2: Radiografía de tórax



Edema pulmonar bilateral

3 Discusión

El paciente tiene antecedente de cáncer de próstata llevando tratamiento con bloqueo hormonal completo con

acetato de leuprorelina, tamsulosina y bicalutamida; y, PSA de 12.3 ng/ml, similar a un caso inusual de un paciente de 61 años con adenocarcinoma de próstata reportado en la literatura, el cual antes de recibir tratamiento sistémico, desarrolló síndrome urémico hemolítico requiriendo diálisis.⁷ Además, otro estudio reporta a tres varones añosos con neoplasia de próstata avanzada, que desarrollaron microangiopatías trombóticas secundaria a fármacos, enfermedades autoinmunes y neoplasias,⁸

Esto hace referencia a la principal causa, que representan los tumores malignos, en la activación del sistema del complemento para la regulación del alza de los genes del complemento y el aumento de la generación de trombina, que conduce a la escisión de C5 para desarrollar el sistema de ataque de membrana.⁹ En nuestro paciente, no se pudo realizar estudios genéticos para constatar la desregulación del sistema complemento, por la rápida progresión de la enfermedad y su fallecimiento

También; en otro estudio se identificaron 168 pacientes, con diferentes tipos de cánceres y tratamiento con quimioterapia, que presentaron anemia hemolítica; de los cuales, 23 presentaron cáncer de próstata y 17 de ellos, desarrollaron síndrome urémico hemolítico atípico secundario; siendo el cáncer de próstata el tercer tumor sólido que provoca alteración en la vía alterna del sistema de completo;¹⁰ coincidiendo con lo ocurrido en nuestro paciente, el cual al mes de haber iniciado el tratamiento antineoplásico con fármacos antiandrogénicos, desencadenó de forma rápida, insuficiencia renal aguda, anemia hemolítica no inmune y trombocitopenia.

Al inicio del ingreso del paciente se tuvieron en cuenta varios diagnósticos, pero por la clínica y los exámenes complementarios fueron descartándose, como lo son: la coagulopatía intravascular diseminada donde el tiempo de coagulación no estuvo alterado; púrpura trombocitopénica trombótica con actividad del ADAMTS13 en 45 % representado como valor normal, se descartó púrpura trombocitopénica idiopática por la presencia de anemia hemolítica no autoinmune (Coombs negativo) y esquistocitos en el frotis de sangres periférica que son sugerentes de la hemólisis microvascular. Al presentar la triada clásica del síndrome urémico hemolítico (trombocitopenia – hemólisis no inmune – insuficiencia renal aguda) era necesario descartar si el síndrome era típico o atípico; se excluyó síndrome urémico hemolítico típico por la presencia de coprocultivo negativo para E. coli de toxina Shiga (SHU-STEC), llegando al diagnóstico de SHU atípica secundario a proceso neoplásico.^{9,11}

En la literatura se reporta que la mayoría de los pacientes con SHUa tienen un pronóstico grave, y aproximadamente la mitad desarrollan enfermedad renal terminal en el transcurso de 1 año. Siendo la terapia con plasma uno de los tratamientos iniciales de soporte en estos pacientes, con el propósito de suprimir la hiperactividad del complemento que se está desarrollando, hasta iniciar el tratamiento definitivo con el Eculizumab que es un anticuerpo monoclonal

humanizado que bloquea la escisión de C5 y la formación de MAT (complejo de ataque de membrana)¹². Lo cual concuerda con nuestro caso clínico donde el paciente debutó con incremento de azoados de forma aguda, anemia hemolítica no inmune y trombocitopenia, por lo que se valoró utilizar hemodiálisis; y, como parte del tratamiento de soporte inicial se realizaron múltiples transfusiones con plasma fresco congelado y concentrado de glóbulos rojos, lo cual fue beneficioso para el paciente. Pero al tercer día desencadenó descompensación hemodinámica con rápida progresión de la enfermedad, edema agudo de pulmón y hematoma subdural, no pudiendo efectuar el tratamiento definitivo con el anticuerpo monoclonal, falleciendo al sexto día; evidenciando lo reportado por otros autores, los cuales hacen referencia a la alta tasa de mortalidad que presentan los pacientes con cáncer de próstata cuando desarrollan SHUa¹³

4 Conclusión

El SHUa es una condición rara y de alta morbimortalidad, asociada a microangiopatía trombótica sistémica, debido a mutaciones en los genes de proteínas que participan en el sistema de complemento o desencadenada por enfermedades neoplásicas, en paciente que reciben quimioterapia.

Nuestro paciente, a pesar del tratamiento instaurado, al tercer día desencadenó descompensación hemodinámica con rápida progresión de la enfermedad, llevándolo al fallecimiento por disfunción multiorgánica. Lo que demuestra la importancia de diagnosticar tempranamente el SHUa y aplicar el tratamiento oportuno, para evitar el daño de los órganos; y a su vez, disminuir la mortalidad en los pacientes.

5 Fuente de Financiamiento

Este estudio es autofinanciado.

6 Conflicto de Intereses

No existen conflictos personales, profesionales, financieros de otro tipo.

7 Consentimiento Informado

Los autores cuentan con el consentimiento informado de los pacientes para la investigación, la publicación del caso y sus imágenes.

Referencias Bibliográficas

- Jokiranta T. HUS and atypical HUS. *Blood* | American Society of Hematology. 2017; 129(21): p. 2847-2856. DOI: 10.1182/blood-2016-11-709865
- Manrique C, Peerapornratana S, Formeck C, Del Rio-Pertuz G, Gomez H, Kellum K. Typical and Atypical Hemolytic Uremic Syndrome in the Critically Ill. *Critical Care Clinics*. 2020; 36(2): p. 333-356. DOI: 10.1016/j.ccc.2019.11.004
- Luján M, Young P. Carlos Arturo Gianantonio (1926-1995), Maestro de la Pediatría Argentina. 2017; 12(1): p. 22-27. Link: <https://www.researchgate.net/publication/323367050>
- Dixon B, Gruppo R. Atypical Hemolytic Uremic Syndrome. *Medical clinics of North America*. 2018; 65: p. 509-525. DOI: 10.1016/j.pcl.2018.02.003
- Yenerel M. Atypical Hemolytic Uremic Syndrome: Differential Diagnosis from TTP/HUS and Management. *Turk J Haematol*. 2014; 31(3): p. 216-25. DOI: 10.4274/tjh.2013.0374
- Sepúlveda R, Tagle R, Jara A. Síndrome hemolítico urémico atípico. *Revista Médica de Chile*. 2018; 146(6): p. 770-779. DOI: 10.4067/s0034-98872018000600770
- Müller N, Pestalozzi B. Hemolytic uremic syndrome in prostatic carcinoma. *Oncology*. 1998; 55(2): p. 174-176. DOI: 10.1159/000011853
- Rulla M, Manrique J, Fernandez L, Izquierdo D, Slon F, Rullan A. Advanced prostate cancer presented with hemolytic uremic syndrome. *Sociedad Española de Nefrología*. 2016; 36(2): p. 194-196. DOI: 10.1016/j.nefro.2015.10.003
- Newton J, Floyd L, Ponnusamy A, Anderton J. Thrombotic microangiopathy secondary to recurrent prostate cancer. *Clin Nephrol Case Stud*. 2021;(9): p. 105-109. Link: <https://www.ncbi.nlm.nih.gov/pmc/articles/PMC8443975/>
- Lechner K, Lena H. Cancer-related microangiopathic hemolytic anemia: clinical and laboratory features in 168 reported cases. *Medicine (Baltimore)*. 2012; 91(4): p. 195-205. DOI: 10.1097/MD.0b013e3182603598
- Tsai HM. Atypical Hemolytic Uremic Syndrome: Beyond Hemolysis and Uremia. 2019; 132(2): p. 161-167. DOI: 10.1016/j.amjmed.2018.08.011
- Nayer A, Asif A. Atypical Hemolytic-Uremic Syndrome: A Clinical Review. *American Journal of Therapeutics*. 2016; 23(1): p. 151-158. DOI: 10.1097/MJT.0b013e31829b59dc
- Mungall S, Mathieson P. Hemolytic uremic syndrome in metastatic adenocarcinoma of the prostate. *American Journal of Kidney Diseases*. 2002; 40(6): p. 1334-1336. DOI: 10.1053/ajkd.2002.36929

