

## Masa para testicular en orquiepididimitis

### Testicular mass in orchiepididymitis

Cabrera B., Christian<sup>1\*</sup>, Cabrera S., José<sup>1</sup>, Beltrán S., Eulalia<sup>1</sup>

<sup>1</sup> Hospital Aida León de Rodríguez Lara, Girón – Ecuador

\*cristhiansubzero@gmail.com

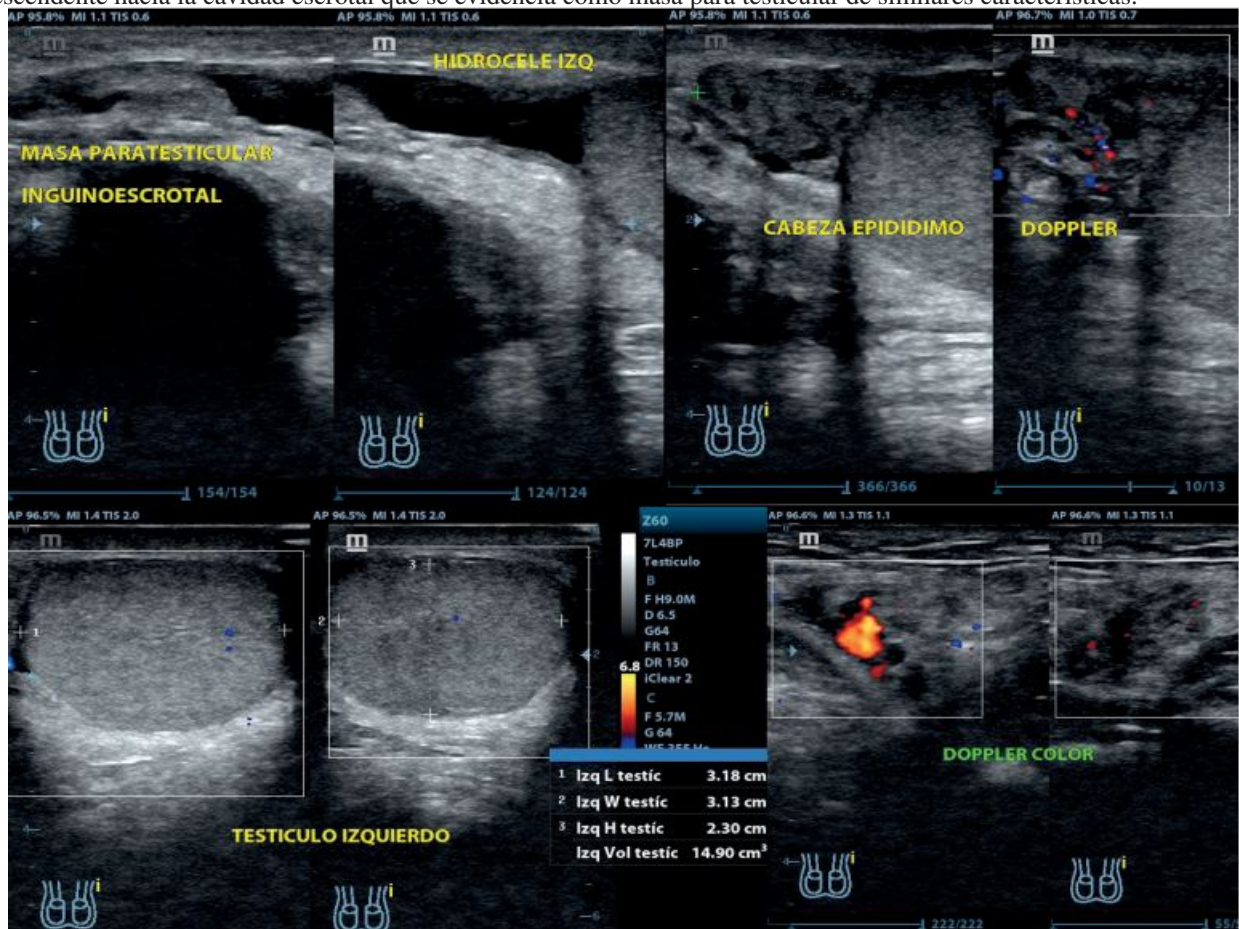


Recibido: 01 de agosto de 2022

Aceptado: 11 de octubre de 2022

**Cavidad escrotal izquierda** Se observa la presencia de líquido intracavitario, sonoluscente, en discreta cantidad. El epidídimo a nivel de la cabeza muestra la presencia de imagen quística, que mide 0.48cm x 0.30cm, el epidídimo mide 1.64cm. Tanto el epidídimo como el testículo se muestran discretamente aumentados de volumen y tamaño, así como disminuidos en su ecogenicidad y discreto incremento al Doppler color.

**Región inguinoescrotal izquierda** Se observa a nivel del orificio inguinal superficial la presencia de anillo herniario con protrusión de la grasa pre peritoneal, sin contenido de las asas intestinales, que mide 2.48cm x 1.16cm, con un trayecto descendente hacia la cavidad escrotal que se evidencia como masa para testicular de similares características.



MASA PARA TESTICULAR EN ORQUIEPIDIDIMITIS  
Christian Cabrera B., Dr. José Cabrera S., Dra. Eulalia Beltrán S.

**Fuente de Financiamiento**

Este estudio es autofinanciado.

**Conflicto de Intereses**

No existen conflictos personales, profesionales, financieros de otro tipo.

**Consentimiento Informado**

Los autores cuentan con el consentimiento informado de los pacientes para la investigación, la publicación del caso y sus imágenes.

